

RESTORASI PADA KARIES KONTAK PROKSIMAL (KLAS II) GIGI MOLAR PERTAMA DESIDUI MENGGUNAKAN SADDLE MATRIX SECTIONAL PADA ANAK USIA 6 TAHUN

Anggit Putri Nugraheni¹, Septriyani Kaswindiarti²

^{1,2}Universitas Muhammadiyah Surakarta

Email: anggitputri313@gmail.com¹, sk147@ums.ac.id²

ABSTRAK

Pendahuluan: Karies gigi merupakan gangguan di jaringan keras gigi yang dapat dilihat berdasarkan kerusakan jaringan mulai dari bagian luar gigi yaitu dari email, dentin, kemudian menyebar hingga menuju pulpa. Karies gigi pada anak merupakan kondisi patologis yang menyebabkan kerusakan jaringan keras gigi, sehingga memerlukan tindakan restorasi untuk mengembalikan fungsi dan integritas struktur gigi. **Laporan kasus:** Anak perempuan berusia 6 tahun datang dengan walinya dengan keluhan gigi berlubang pada bagian bawah belakang kanan dengan kedalaman dentin pada area proksimal gigi 84. Pada pemeriksaan objektif gigi 84, didapatkan hasil: perkusi negatif, palpasi negatif, dan vitalitas positif. Diagnosis gigi 84 adalah karies dentin, dengan rencana perawatan restorasi klas II. Prosedur dilakukan menggunakan *Resin Modified Glass Ionomer Cement* sebagai bahan restorasi gigi dengan. Pembentukan kontur proksimal dilakukan dengan menggunakan saddle matrix sectional pada restorasi. Kontrol 2 minggu setelah tindakan dengan evaluasi klinis menunjukkan tidak adanya perubahan warna pada tumpatan, tumpatan tidak terlepas, tidak ada pembengkakan, tes perkusi dan palpasi negatif, vitalitas positif, tidak ada trauma oklusi yang menandakan keberhasilan perawatan restorasi.

Kata Kunci: *Karies Dentin, Restorasi Klas II, Saddle Matrix Sectional.*

ABSTRACT

Introduction: Dental caries is a disease of the hard tissues of the teeth characterized by progressive destruction starting from the enamel, extending to the dentin, and potentially reaching the pulp. Dental caries in children is a pathological condition that causes damage to the hard dental tissues and therefore requires restorative treatment to restore tooth function and structural integrity. **Case Report:** A 6-year-old girl presented with a complaint of a carious lesion in the posterior right mandibular tooth. Clinical examination revealed a dentinal carious lesion on the proximal surface of tooth 84. Objective examination showed negative percussion and palpation responses, with a positive vitality test. Based on the clinical findings, the diagnosis of tooth 84 was dentinal caries, and the treatment plan was a Class II restoration. The restorative procedure was performed using *Resin Modified Glass Ionomer Cement (RMGIC)* as the restorative material. Proximal contour formation was achieved using a sectional saddle matrix system. A two-week follow-up evaluation showed no discoloration of the restoration, no loss of the restorative material, absence of swelling, negative percussion and palpation tests, positive vitality response, and no signs of occlusal trauma, indicating successful restorative treatment.

Keywords: *Dentinal Caries, Class II Restoration, Sectional Saddle Matrix.*

PENDAHULUAN

Kesehatan gigi dan mulut merupakan komponen esensial yang tidak terpisahkan dari kesehatan tubuh secara keseluruhan, sehingga keduanya berperan sebagai investasi jangka panjang sepanjang kehidupan. Pada era modern saat ini, kesehatan gigi pada anak menjadi salah satu aspek yang mendapatkan perhatian khusus. Salah satu permasalahan gigi dan mulut yang banyak ditemui pada kebanyakan anak adalah karies gigi. Gigi desidui yang mengalami karies dan tidak mendapatkan perawatan yang adekuat berisiko mengalami kehilangan dini. Kondisi

tersebut dapat menyebabkan gangguan fungsi mastikasi, gangguan sistem pencernaan, serta gangguan proses erupsi gigi permanen. Gigi desidui memiliki peran penting dalam merangsang pertumbuhan dan perkembangan rahang melalui aktivitas pengunyahan. Selain itu, gigi desidui berfungsi sebagai *space maintainer* alami yang mempertahankan ruang dalam lengkung rahang guna menjamin erupsi gigi permanen yang normal. Gigi desidui yang tanggal tidak sesuai dengan waktunya dapat menyebabkan maloklusi gigi permanen. Oleh karena itu gigi yang berlubang sebaiknya segera dirawat. Salah satu perawatan gigi untuk berlubang adalah restorasi gigi.

Restorasi gigi desidui merupakan tindakan perawatan klinis yang dilakukan untuk mengembalikan struktur, fungsi, dan integritas gigi desidui yang mengalami kerusakan akibat karies atau trauma, dengan menggunakan bahan restorasi gigi yang sesuai. Restorasi ini bertujuan untuk mempertahankan gigi desidui tetap berfungsi secara fisiologis sampai waktunya tuntas digantikan oleh gigi permanen, serta mencegah komplikasi lanjutan seperti kehilangan ruang, gangguan fungsi mastikasi, dan gangguan erupsi gigi permanen. *Restorasi gigi desidui klas II* adalah suatu prosedur perawatan konservatif yang dilakukan untuk memperbaiki karies yang terjadi pada permukaan aproksimal (proksimal) yaitu pada area kontak antara gigi posterior, dengan tujuan mengembalikan fungsi, anatomi, dan integritas jaringan keras gigi desidui yang rusak akibat karies. Restorasi ini mempertahankan gigi desidui sampai waktunya lepas secara fisiologis dan membantu mencegah gangguan fungsi pengunyahan, kehilangan ruang lengkung rahang, dan komplikasi erupsi gigi permanen. Restorasi kelas II pada gigi desidui biasanya membutuhkan preparasi kavitas yang memasuki salah satu atau kedua permukaan aproksimal serta penggunaan bahan restorasi yang dapat menahan beban mastikasi dan mempertahankan seal terhadap karies sekunder.

Restorasi Klas II pada gigi desidui memerlukan pemilihan bahan restorasi yang tepat untuk mengembalikan fungsi, anatomi, serta mempertahankan integritas struktur gigi hingga waktu eksfoliasi fisiologis. Beberapa bahan restorasi yang umum digunakan pada restorasi Klas II gigi desidui antara lain *resin composite*, *resin-modified glass ionomer cement (RMGIC)*, *compomer*, dan *glass ionomer cement (GIC) konvensional*. Pemilihan bahan restorasi harus mempertimbangkan luas kavitas, risiko karies, kemampuan isolasi, serta tingkat kooperasi pasien anak. RMGIC banyak digunakan pada restorasi klas II gigi desidui karena memiliki kemampuan adhesi kimiawi terhadap struktur gigi, toleransi terhadap kelembapan, serta kemampuan melepaskan fluor yang berperan dalam pencegahan karies sekunder. Selain itu, RMGIC memiliki sifat mekanis yang lebih baik dibandingkan GIC konvensional sehingga lebih sesuai digunakan pada area posterior yang menerima beban mastikasi.

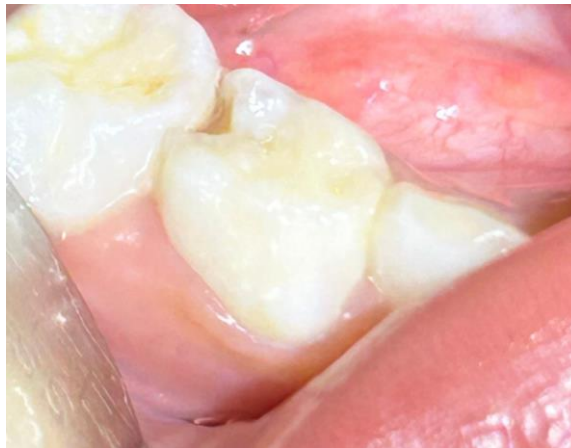Restorasi klas II pada gigi desidui memerlukan teknik yang tepat untuk memperoleh bentuk anatomi dan kontak proksimal yang baik. Pembentukan kontur proksimal yang adekuat berperan penting dalam menjaga kebersihan area interdental, mencegah impaksi makanan, serta mendukung keberhasilan restorasi jangka panjang. Restorasi interproksimal gigi desidui, penggunaan sistem matriks menjadi komponen penting untuk membantu pembentukan dinding kavitas sementara dan memastikan adaptasi bahan restorasi yang optimal. Salah satu sistem matriks yang dapat digunakan adalah *saddle sectional matrix*, yang dirancang secara anatomis untuk membantu menghasilkan kontak proksimal yang lebih baik dan mengurangi risiko terjadinya overhang restorasi, khususnya pada restorasi klas II dengan bahan RMGIC.

METODE PENELITIAN

Laporan kasus ini disusun menggunakan metode studi kasus deskriptif yang berfokus pada satu pasien yang menjalani perawatan langsung di Rumah Sakit Gigi dan Mulut (RSGM) Soelastrri. Data penelitian dikumpulkan secara prospektif selama pelaksanaan perawatan restorasi Klas II yang dilakukan oleh penulis di bawah bimbingan serta pengawasan dosen pembimbing klinik. Informasi yang diperoleh mencakup data anamnesis, hasil pemeriksaan klinis, proses penentuan diagnosis, tahapan pelaksanaan tindakan restorasi, serta penilaian hasil pasca-perawatan. Seluruh tindakan klinis dilakukan sesuai dengan standar operasional prosedur (SOP) dan ketentuan klinik yang berlaku di RSGM Soelastrri, serta telah disertai persetujuan tindakan dari pasien dengan tetap menjaga kerahasiaan identitas sesuai dengan prinsip dan kode etik profesi.

Laporan Kasus

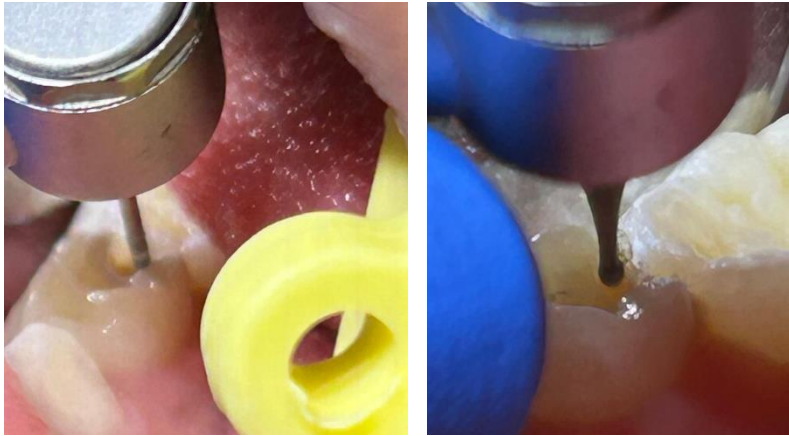
Anak perempuan berusia 6 tahun datang dengan walinya dengan keluhan gigi berlubang pada bagian bawah belakang kanan. Pasien mengeluhkan gigi berlubang sejak kurang lebih 6 bulan yang lalu, keluhan belum pernah diobati dan belum pernah diperiksakan ke dokter gigi. Pasien tidak memiliki riwayat penyakit sistemik maupun alergi obat. Pemeriksaan ekstraoral pasien normal dan tidak memiliki kelainan apapun. Pemeriksaan intraoral gigi 84 terdapat kavitas pada bagian distal dengan kedalaman dentin. Pemeriksaan objektif didapatkan hasil sondasi (-), perkusi(-), palpasi(-), vitalitas (+). Diagnosis karies dentin gigi 84 ditegakkan, perawatan yang dilakukan berupa restorasi klas II RMGIC.



Gambar 1. Gambar awal gigi yang akan dilakukan perawatan restorasi klas II RMGIC.

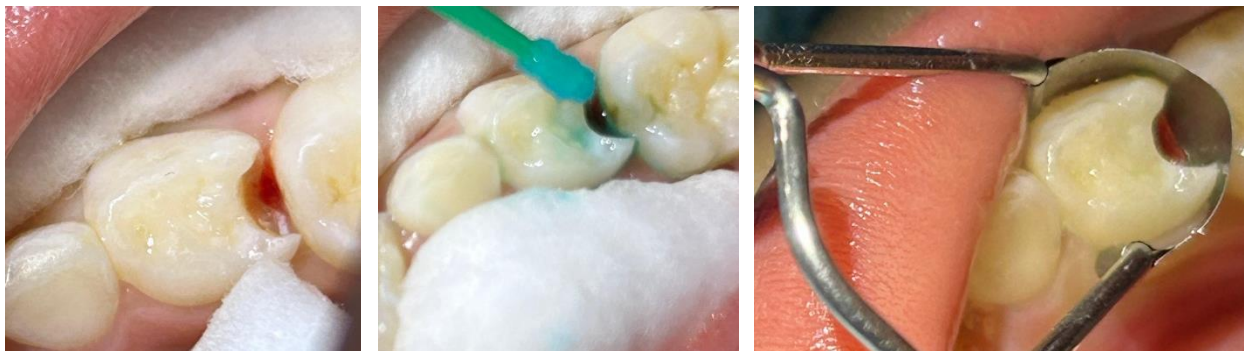Penatalaksanaan

Pada kunjungan pertama tindakan yang dilakukan yaitu melakukan profilaksis gigi menggunakan *brush* dan pasta *pumice*. Sebelum tindakan preparasi dan pembuangan karies dilakukan pemasangan *bite block* pada rongga mulut anak untuk membantu mempertahankan posisi mulut tetap terbuka secara stabil selama tindakan perawatan. Preparasi kavitas pada bagian proksimal (distooklusal) dilakukan dengan menggunakan flat end fissure dan dilanjutkan menggunakan bur metal dengan ukuran ½ untuk ekskavasi jaringan karies secara intermitten dalam kondisi basah sampai seluruh jaringan infected caries terangkat.



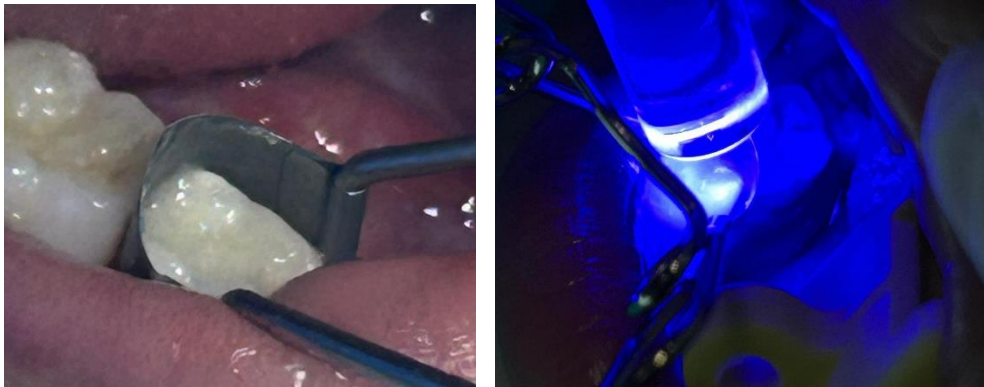
Gambar 2. Preparasi kavitas menggunakan round end fissure dan pembersihan jaringan karies menggunakan metal bur

Tahapan selanjutnya dilakukan disinfeksi menggunakan chlorhexidine 0,2% untuk mendisinfeksi permukaan dentin dan enamel setelah pembersihan jaringan karies. Pemasangan *sectional saddle matrix* dilakukan pada bagian interdental gigi berguna untuk membentuk bagian proksimal. Gigi yang akan ditumpat diisolasi menggunakan cotton roll pada bagian bukal dan lingual, kemudian diaplikasikan dentin conditioner asam poliakrilat 25% dengan menggunakan mikrobrush dengan waktu 10 detik, setelah itu dicuci dan dikeringkan.



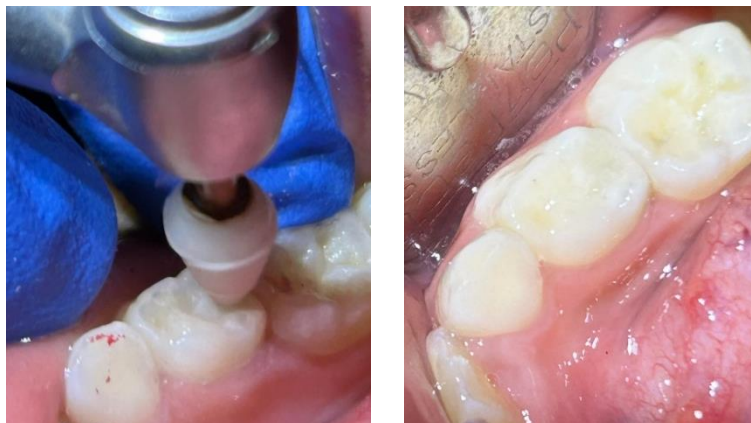Gambar 3.A. Gambar preparasi dan isolasi daerah kerja; **B.** Pengaplikasian dentin conditioner asam poliakrilat 25% dengan menggunakan mikrobrush; **C.** Pemasangan *sectional saddle matrix*

Manipulasi RMGIC dilakukan dengan sistem bubuk-cair dicampur sesuai rasio pabrik pada *mixing pad* atau *glass slab* menggunakan agate spatula hingga konsistensi homogen. Tahapan selanjutnya yaitu melakukan pengisian kavitas dengan RMGIC dengan menggunakan plastis instrument untuk membentuk anatomi yang sesuai secara incremental kemudian dilakukan penyinaran selama 20 detik, kemudian mepaskan *sectional saddle matrix* secara hati-hati dan perlahan.



Gambar 4.A. Gambar pengisian kavitas dengan RMGIC; **B.** Penyinaran menggunakan *light cure*

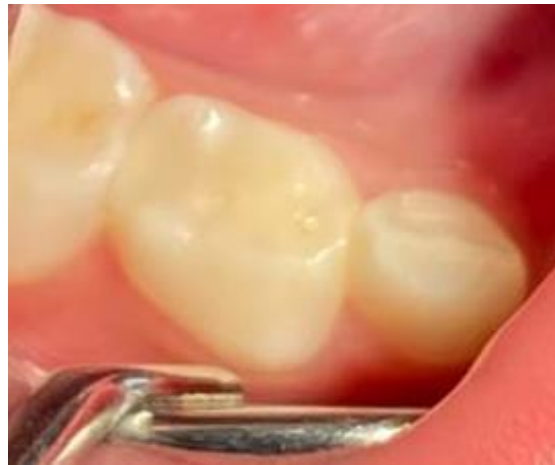Tahapan selanjutnya yaitu finishing dengan menggunakan bur finishing dari arah restorasi ke gigi di permukaan oklusal dan menggunakan finishing strip pada permukaan proksimal untuk menghilangkan ekses restorasi RMGIC, kemudian melakukan pengecekan oklusi dengan artikulating paper dan melakukan pengurangan area yang mengalami kontak traumatik.



Gambar 5.A. Gambar hasil cek oklusi dan polishing menggunakan *enhance polishing*; **B.** Gambar hasil restorasi klas II dengan RMGIC gigi 84

Pada kunjungan kedua, dilakukan kontrol untuk evaluasi dari perawatan restorasi klas II RMGI gigi 84 dengan meminta pasien dengan walinya untuk datang kembali 2 minggu pasca perawatan restorasi klas II RMGI gigi 84 dengan melakukan pemeriksaan subjektif dan objektif pada pasien. Pemeriksaan subjektif didapatkan tidak adanya keluhan rasa mengganggu dan sakit pada pasien. Pemeriksaan objektif didapatkan masih terdapat restorasi klas II RMGIC pada gigi

84, tidak terdapat pembengkakan, tidak adanya traumatik oklusi, batas tepi restorasi tumpang dengan gigi baik dilihat dari tidak adanya step pada restorasi.



Gambar 6. Kontrol restorasi klas II RMGIC gigi 84 pasca 2 minggu restorasi

HASIL DAN PEMBAHASAN

Gigi desidui memiliki peranan penting dalam proses tumbuh kembang anak, tidak hanya berfungsi dalam pengunyahan dan nutrisi, tetapi juga dalam mempertahankan space lengkung rahang yang diperlukan untuk erupsi gigi permanen serta mendukung perkembangan oklusi yang normal. Kehilangan gigi desidui secara prematur akibat karies yang tidak ditangani dapat menyebabkan pergeseran gigi tetangga dan kehilangan ruang, yang berisiko mengganggu pola erupsi gigi permanen, menimbulkan maloklusi dan crowding, serta memicu kebutuhan tindakan ortodontik yang lebih kompleks di kemudian hari. Pengaruh ini menunjukkan bahwa pertahanan struktur gigi desidui hingga waktu tumbuhnya gigi permanen adalah penting agar fungsi mastikasi optimal, ruang lengkung rahang terjaga, serta erupsi gigi permanen tidak terganggu.

Salah satu upaya untuk mempertahankan vitalitas gigi yang mengalami karies hingga mencapai dentin adalah melalui tindakan restorasi gigi yang adekuat. Pada kasus karies dengan kedalaman dentin tanpa keterlibatan pulpa, restorasi bertujuan untuk menghilangkan jaringan karies, mengembalikan fungsi mastikasi, anatomi gigi, serta mencegah progresi lesi ke arah pulpa. Restorasi klas II dilakukan pada kavitas yang melibatkan permukaan proksimal gigi posterior, sehingga memerlukan teknik dan bahan restorasi yang mampu memberikan adaptasi marginal serta kontak proksimal yang baik. Pemilihan bahan restorasi yang tepat, seperti RMGIC menjadi penting karena memiliki kemampuan adhesi terhadap jaringan gigi, toleransi terhadap kelembapan, serta pelepasan fluor yang berperan dalam pencegahan karies sekunder. Restorasi klas II pada lesi dentin yang dilakukan dengan teknik dan bahan yang sesuai terbukti memiliki tingkat keberhasilan klinis yang baik dalam mempertahankan fungsi dan vitalitas gigi hingga waktu eksfoliasi fisiologis.

Pada kasus ini, perawatan yang dilakukan ialah perawatan restorasi klas II dengan seperti RMGIC pada gigi 84 sesuai dengan indikasinya, yaitu terdapat karies dengan kedalaman dentin pada area proksimal gigi yang melibatkan bagian distooklusal gigi 84. Perawatan restorasi klas II pada gigi desidui diharapkan dapat menghentikan progresi karies, mencegah keterlibatan

pulpa, serta mempertahankan gigi hingga waktu eksfoliasi fisiologisnya. Keuntungan tindakan restorasi dibandingkan perawatan invasif pulpa adalah pelestarian jaringan pulpa tetap utuh dan vital, karena perawatan dilakukan pada lesi karies yang masih terbatas hingga dentin tanpa keterlibatan pulpa.

Pada restorasi klas II gigi desidui menggunakan penggunaan *bite block* berperan penting dalam mempertahankan pembukaan mulut yang stabil sehingga meningkatkan akses visual dan kontrol operatif pada regio posterior. Stabilitas ini mempermudah pemasangan matriks, aplikasi kondisioner dentin, penempatan RMGIC, serta proses fotopolimerisasi. Selain itu, kontrol pembukaan mulut yang konsisten membantu menjaga kualitas prosedur restoratif yang memerlukan presisi tinggi pada area proksimal. Stabilisasi mandibula melalui *bite block* juga meminimalkan gerakan mendadak pasien anak dan membantu mempertahankan isolasi lapangan kerja. Pada aplikasi RMGIC, kontrol kelembapan tetap diperlukan untuk mencegah gangguan pada proses setting awal dan memastikan adhesi yang optimal pada enamel serta dentin. Dengan mengurangi kontaminasi saliva dan fluktuasi posisi rahang, *bite block* mendukung keberhasilan klinis dan menurunkan risiko kegagalan restorasi. Selain aspek teknis, *bite block* juga berkontribusi terhadap kenyamanan pasien dengan mengurangi kelelahan otot mastikasi (*masseter dan temporalis*) selama prosedur yang berlangsung cukup lama. Peningkatan stabilitas dan kenyamanan ini berkorelasi dengan kooperatif pasien yang lebih baik serta berkurangnya risiko trauma jaringan lunak akibat penutupan mulut yang tiba-tiba selama perawatan restoratif pada anak.

Tindakan restorasi klas II pada anak memerlukan adanya preparasi serta pembuangan karies dengan menggunakan bur, sehingga penting untuk menerapkan manajemen anak yang efektif agar anak merasa nyaman dan kooperatif selama perawatan sehingga dapat mempengaruhi keberhasilan perawatan. Pendekatan manajemen anak terdapat beberapa macam yaitu secara non-farmakologis maupun farmakologis. Pendekatan non-farmakologis mencakup teknik komunikasi seperti *tell-show-do*, di mana anak di berikan penjelasan, ditunjukkan alatnya, lalu dilakukan tindakan dengan perlahan agar anak merasa aman. Kemudian melalui teknik distraksi dengan cara mengalihkan perhatian pasien dari apa yang mungkin dianggap sebagai prosedur yang tidak menyenangkan dapat dicapai melalui imajinasi dan visual seperti pemberian *Ipad* pada saat tindakan untuk memainkan game. Teknik lain seperti *positive reinforcement* atau pemberian pujian juga dapat digunakan untuk membangun kepercayaan diri anak.

Penggunaan *sectional saddle matrix* pada restorasi klas II gigi desidui bertujuan untuk memperoleh kontur proksimal dan kontak interdental yang adekuat, terutama pada kavitas aproksimal dengan keterlibatan dentin. Pada teknik ini, matriks diposisikan pada area proksimal dan distabilisasi menggunakan separation ring atau penjepit matriks, yang berfungsi menghasilkan separasi gigi sementara. Penggunaan penjepit memungkinkan terbentuknya kontak proksimal yang lebih rapat dan anatomis tanpa bergantung pada wedge, serta membantu mencegah terjadinya overhang bahan restorasi (17). Penggunaan *sectional saddle matrix* pada restorasi klas II menunjukkan keunggulan klinis yang lebih baik dibandingkan sistem *matriks circumferential* konvensional seperti *tofflemire matrix* maupun *seluloid strips*. Pada gigi desidui, morfologi mahkota yang lebih pendek secara okluso-servikal *overhang*., konvergensi servikal yang lebih menonjol, serta area kontak proksimal yang luas dan datar menuntut sistem

matriks yang mampu beradaptasi secara presisi terhadap kontur anatomi gigi. *Sectional saddle matrix* yang bersifat pre-contoured dan digunakan bersama ring separator mampu menghasilkan separasi interdental sementara sebelum polimerisasi resin. Mekanisme ini membantu mengkompensasi ketebalan matriks dan shrinkage polimerisasi RMGIC sehingga terbentuk kontak proksimal yang *tight contact* dan konsisten. Sebaliknya, *seluloid strips* yang tipis dan fleksibel memiliki stabilitas yang terbatas pada kavitas klas II, khususnya pada lesi proksimal yang luas. Strip ini kurang mampu mempertahankan kontur embrasure dan marginal ridge selama proses kondensasi serta polimerisasi, sehingga meningkatkan risiko *open contact*, dan retensi plak yang berpotensi memicu karies sekunder. Dengan demikian, secara klinis sectional saddle matrix lebih mendukung reproduksi anatomi proksimal yang fisiologis, mempertahankan kesehatan jaringan periodontal, serta meningkatkan prediktabilitas dan keberhasilan jangka panjang restorasi klas II pada gigi desidui.

Pada evaluasi pasca-perawatan restorasi klas II menggunakan RMGIC dengan *sectional saddle matrix*, restorasi menunjukkan adaptasi marginal yang baik serta kontur proksimal yang anatomis dengan kontak interdental adekuat. Tidak ditemukan overhang bahan restorasi maupun celah pada tepi restorasi. Secara klinis, tumpatan tampak stabil tanpa perubahan warna atau fraktur. Pemeriksaan jaringan sekitar menunjukkan tidak adanya tanda inflamasi gingiva.

Tes perkusi dan palpasi negatif, serta gigi tetap menunjukkan respons vitalitas positif. Selain itu, tidak ditemukan gangguan oklusi atau keluhan subjektif dari pasien, yang menandakan bahwa restorasi berfungsi dengan baik dan perawatan dapat dinilai berhasil pada periode evaluasi.

KESIMPULAN DAN SARAN

Kesimpulan

Perawatan restorasi klas II menggunakan RMGIC dengan *sectional saddle matrix* pada kasus ini dikatakan berhasil karena dari hasil evaluasi pasca restorasi gigi 84 pemeriksaan subjektif pasien tidak ada keluhan sakit, pemeriksaan objektif perkusi (-), palpasi(-), serta gigi tetap menunjukkan respons vitalitas positif. Selain itu, tidak terdapat pembengkakan, tidak adanya traumatik oklusi, batas tepi restorasi tumpatan dengan gigi baik dilihat dari tidak adanya step pada restorasi.

Saran

Evaluasi restorasi klas II menggunakan RMGIC dengan *sectional saddle matrix* menunjukkan bahwa ketepatan pemasangan sistem matriks sangat berpengaruh terhadap pembentukan kontak proksimal dan adaptasi restorasi. Pemasangan matriks dan separation ring yang kurang optimal dapat menyebabkan kontak proksimal tidak adekuat atau overhang restorasi. Oleh karena itu, diperlukan pemasangan *sectional saddle matrix* secara presisi serta evaluasi kontak interdental setelah finishing untuk menunjang keberhasilan restorasi dan kesehatan jaringan periodontal jangka panjang.

DAFTAR PUSTAKA

Jumriani. Gambaran Pengetahuan Orang Tua Terhadap Kejadian Rampan Karies pada Siswa di TK Karya Kota Makassar. *Media Kesehatan Gigi*. 2019; 18(1): 1.

- Rusmiati, Rosmawati, Sari RD. Pengetahuan Ibu Tentang Pemeliharaan Kesehatan Gigi dan Mulut Terhadap Karies Rampan Murid Taman Kanak- Kanak (TK) di Kecamatan Kota Baru Jambi Tahun 2017. *Jurnal Bahan Kesehatan Masyarakat*. 2018; 2(2): 82-83.
- Ega Nuriyah, Imam Sarwo Edi and Siti Fitriah Ulfah (2022) 'Karies Gigi Ditinjau dari Pengetahuan Kesehatan Gigi dan Mulut pada Siswa Sekolah Dasar', *Indonesian Journal Of Health and Medical*, 2(2), pp. 167–179.
- Shakti, P., Singh, A., Purohit, B. M., Purohit, A., & Taneja, S. (2023). Effect of premature loss of primary teeth on prevalence of malocclusion in permanent dentition: A systematic review and meta-analysis. *International Orthodontics*, 21(4), 100816.
- Restorative options for primary teeth in pediatric dentistry Büşra Karaağaç Eskibağlar1, İrem İpek
- Holland, M., Carrico, C., & Williams, T. (2018). Pediatric dentists' treatment planning decisions for class II carious lesions in primary molars. *Journal of Dentistry for Children*, 85(1), 16-22.
- Sengul, F., & Gurbuz, T. (2015). Clinical evaluation of restorative materials in primary teeth class II lesions. *Journal of Clinical Pediatric Dentistry*, 39(4), 315-321.
- Ningsih, D. S. (2014). Resin modified glass ionomer cement sebagai material alternatif restorasi untuk gigi sulung. *ODONTO: Dental Journal*, 1(2), 46-51.
- Bhatia, H. P., Sood, S., Sharma, N., Singh, A., & Rajagopal, V. (2021). Comparative evaluation of clinical efficiency and patient acceptability toward the use of circumferential matrix and sectional matrix for restoration of class II cavities in primary molars: an in vivo study. *International Journal of Clinical Pediatric Dentistry*, 14(6), 748.
- Casaña-Ruiz, M., Aura-Tormos, J. I., Marques-Martinez, L., Garcia-Miralles, E., & Perez-Bermejo, M. (2025). Effectiveness of Space Maintainers in Pediatric Patients: A Systematic Review and Meta-Analysis. *Dentistry Journal*, 13(1), 32.
- Dermata, A., Papageorgiou, S. N., Fragkou, S., & Kotsanos, N. (2018). Comparison of resin modified glass ionomer cement and composite resin in class II primary molar restorations: a 2-year parallel randomised clinical trial. *European Archives of Paediatric Dentistry*, 19(6), 393-401.
- Pesaressi, E., Zelada-Lopez, D., Cosme, T., Diaz, J., Huanqui, M., Fidela de Lima Navarro, M., & Villena, R. S. (2023). Randomised clinical trial of Class II ART restoration in primary teeth with and without retentive grooves after 12 months. *European Journal of Paediatric Dentistry*, 1-1.
- Amend, S., Boutsiouki, C., Bekes, K., Kloukos, D., Lygidakis, N. N., Frankenberger, R., & Krämer, N. (2022). Clinical effectiveness of restorative materials for the restoration of carious primary teeth without pulp therapy: a systematic review. *European Archives of Paediatric Dentistry*, 23(5), 727-759.
- American Academy of Pediatric Dentistry (AAPD). 2024. *Behavior Guidance for the Pediatric Dental Patient*. Pediatric Dentistry.
- Sidhu, S. K., & Nicholson, J. W. (2016). A review of glass-ionomer cements for clinical dentistry. *Journal of functional biomaterials*, 7(3), 16.
- LakshmiKumari, K., Rajesh, K., Megalaa, N., Francis, N., Ranjith, K., Manikandan, K., & Sekar, G. (2024). Open Sesame: A Comparative Evaluation of Parental and Dentist

- Perception on Various Mouth Props. *Journal of Pharmacy and Bioallied Sciences*, 16(Suppl 5), S4429-S4431.
- Kaswindiarti S, Khoirudin FI, Nisa BH, Sari WAPP. Pengaruh Distraksi Virtual Reality Terhadap Perubahan Denyut Nadi Selama Prosedur Anestesi Lokal Jet Injektor Pada Perawatan Gigi Anak. *B-Dent J Kedokt Gigi Univ Baiturrahmah*. 2021;8(3):249–55.
- Tolba, Z. O., Oraby, E., & Abd El Aziz, P. M. (2023). Impact of matrix systems on proximal contact tightness and surface geometry in class II direct composite restoration in-vitro. *BMC Oral Health*, 23(1), 535.
- Kamble, S., Ramugade, M., Sayed, A., Sapkale, K., Gulhane, A., & Magar, A. (2025). The Effectiveness of Circumferential and Sectional Matrix Systems in Obtaining Optimum Proximal Contact in Class II Composite Restorations: A Systematic Review. *Cureus*, 17(5).
- Drouri, S., Boudaia, S., Bourgi, R., & El Merini, H. (2026). Matrix Band Systems in Class II Composites: A Systematic Review. *Journal of Composites Science*, 10(2), 97.